Klauenerkrankungen TEIL 2 – Sohlengeschwüre

Sohlengeschwüre sind umschriebene entzündliche Prozesse der Klauenlederhaut und werden nach ihrer Lokalisation in „Rusterholz'sches Sohlengeschwür", „Sohlenspitzengeschwür" und „Sohlengeschwür in atypischer Lokalisation" eingeteilt.

1. Rusterholz'sches Sohlengeschwür (RSG)

Das Rusterholz'sche Sohlengeschwür wurde erstmals 1920 von Herrn Rusterholz beschrieben. Er bezeichnet es als **spezifisch, traumatisches Geschwür,** weil es immer an der typischen Lokalisation *(siehe Abbildung 1)* vorkommt und weil ursächlich die Quetschung der Lederhaut vom sogenannten Beugeknorren *(siehe Abbildung 2)* für die Entstehung verantwortlich gemacht wird.

Abbildung 1: typische Lokalisation des RSG



Abbildung 2: Quetschung der Lederhaut bei falschen Belastungsverhältnissen zwischen dem sogenannten Beugeknorren und dem Horn.

Abbildung 3: Steingalle

Durch die Quetschung der Lederhaut kommt es in dieser zu einer Minderdurchblutung und somit zur Bildung von minderwertigem Horn. Exsudat wird meist nur im Zuge der Klauenpflege, als rötliche Bluteinlagerung, an der typischen Stelle als sogenannte Steingalle *(Abbildung 3)* sichtbar. Bleibt der Druck bzw. wird die Mangeldurchblutung zu lange aufrechterhalten, stagniert die Hornproduktion an dieser Stelle und es kommt zur Geschwürbildung. Die Lederhaut kann sich sekundär infizieren, was zu einer Verkomplizierung mit Beteiligung tieferliegender Strukturen führen kann. Dies geht zumeist mit einer **Unterfußschwellung** einher. In diesem Fall muss ein **Tierarzt** zu Rate gezogen werden!!!

Das RSG kommt zumeist an der Hinterextremität an der Aussenklaue vor und verursacht gering- bis hochgradige Lahmheiten.

Ursächlich können für die Entstehung von Rusterholz'schen Sohlengeschwüren alle jene Gründe verantwortlich gemacht werden, welche den Druck des *Beugeknorren* auf die Lederhaut erhöhen, wie zum Beispiel **mangelnde Klauenpflege oder falsche Klauenpflege.** Wird die Trachtenhöhe zu sehr verringert mit folgender **Spitzwinke-**

lung, führt dies zu einer Fehlbelastung und simuliert eine überlange Klaue durch Hauptbelastung in der hinteren Sohlenfläche. **Fehlende oder falsch platzierte Hohlkehlungen** erhöhen den Druck auf die spezifische Stelle sowie auch altersbedingte Umwandlungen (Exostosen am Klauenbein). Sowohl die **subklinische Kauenrehe** als auch die **chronische Klauenrehe** gelten als prädisponierend für das Rusterholz´sche Sohlengeschwür.

Zeitgerechte und fachgerechte funktionelle Klauenpflege mit Anpassung der Außen- an die Innenklaue und korrekt platzierter Hohlkehlung gelten als wichtigste Prophylaxe.

Bei der Therapie ist darauf zu achten, dass man das Horn um **das Geschwür großflächig ausdünnt und die Lederhaut nicht verletzt.** Wichtig ist, dass die Partnerklaue (Innenklaue) im Trachtenbereich geschont wird, um **die erkrankte Klaue zu entlasten** *(siehe Abbildung 4).* Ist dies nicht möglich muss ein **Klotz** geklebt werden und gegeben falls ein **Schutzverband** angelegt werden. **Auf keinen Fall dürfen Druckverbände oder Ätzsalben zur Anwendung kommen. Der Verband muss spätestens nach 5 Tagen entfernt werden und der Klotz darf nicht länger als 4 Wochen an Ort und Stelle bleiben!**

Abbildung 4: korrekter Beschnitt eines unkomplizierten RSG

2. Sohlenspitzengeschwür (SSG)

Sohlenspitzengeschwüre sind durch eine Zusammenhangstrennung der weißen Linie im Sohlenspitzenbereich gekennzeichnet und entstehen meist durch **Traumatisierung der Sohlenspitze,**

Abbildung 5: RSG und SSG als Folge einer chronischen Klauenrehe

was zu einer Sekundärinfektion des Klauenbeins führen kann. Die **Klauenbeinrotation,** welche mit einer Minderdurchblutung der Lederhaut und mangelnder Hornqualität einhergeht, wir ebenfalls als Ursache genannt.

3. Klauensohlengeschwür in atypischer Lokalisation (KSG)

Klauensohlengeschwüre, die nicht an der „Rusterholzstelle“ oder der Klauenspitze anzutreffen sind, werden als Klauensohlengeschwüre in atypischer Lokalisation bezeichnet. Auch für diesen Fall muss neben **lokalen Traumen** die **Klauenrehe** als ursächliche Krankheit in Betracht gezogen werden. Wie das Rusterholz’sche Sohlengeschwür führen auch Klauensohlengeschwüre in atypischer Lokalisation zu gering bis hochgradigen Lahmheiten.
Bei der chronischen Klauenrehe kommt es zu einem Absinken bzw. einer Rotation des Klauenbeins im Hornschuh, was zu punktuellen Durchblutungsstörungen durch Quetschung der Lederhaut führen kann und somit Geschwüre verursachen kann *(siehe Abbildung 6).*

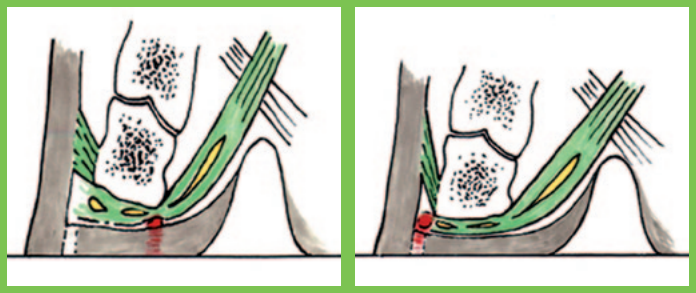

Abbildung 6: Rotation des Klauenbeins durch chronische Klauenrehe