

ICAR ATLAS DER KLAUENGESUNDHEIT



Impressum

Titel der Serie: ICAR Technical Series

Titel der Ausgabe: ICAR Atlas der Klauengesundheit

Herausgeber: ICAR Arbeitsgruppe für funktionale Merkmale (ICAR WGFT) und internationale Klauengesundheitsexperten (siehe Seiten 6-7)

Koordination der Arbeiten: Christa Egger-Danner

Verantwortlich für die harmonisierten Beschreibungen / Referenz zum ICAR Atlas der Klauengesundheit:

Egger-Danner, C., Nielsen, P., Fiedler, A., Müller, K., Fjeldaas, T., Döpfer, D., Daniel, V., Bergsten, C., Cramer, G., Christen, A.-M., Stock, K. F., Thomas, G., Holzhauser, M., Steiner, A., Clarke, J., Capion, N., Charfeddine, N., Pryce, J.E., Oakes, E., Burgstaller, J., Heringstad, B., Ødegård, C. und J. Kofler

http://www.icar.org/Documents/ICAR_Claw_Health_Atlas.pdf

Verantwortlich für die Übersetzung: K.-E. Müller, J. Kofler, A. Steiner, A. Fiedler, K.F. Stock

Gestaltung: Franziska Egger, Hollenstein

Text- und Bildbearbeitung: John Cole, USA und Johann Kofler

Verleger: ICAR, Via Savoia 78, Scala A, Int. 3, 00191, Rome, Italy; Tel: +39 06 85 237 1; Email: icar@icar.org

Copyright: ICAR, Via Savoia 78, Scala A, Int. 3, 00191, Rome, Italy

ISSN: 92-95014-14-6

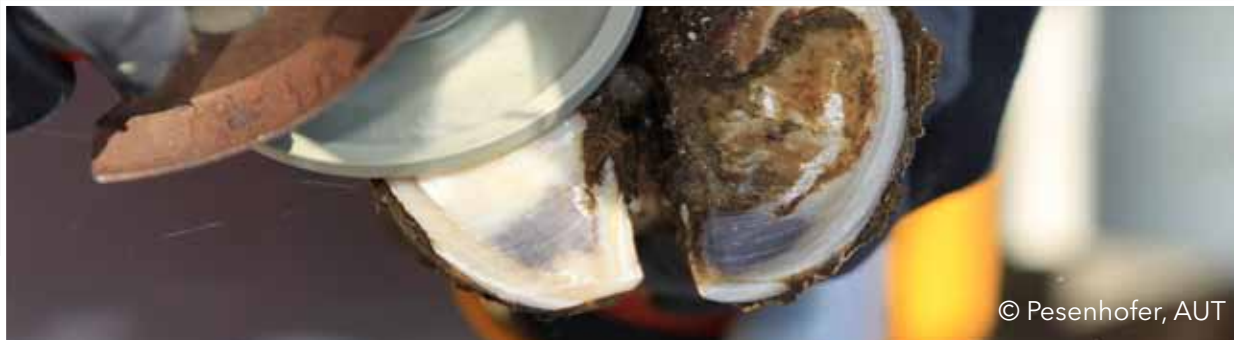ISBN: 92-95014-18

Ausgabe: 1. Ausgabe, Juni 2015



Inhaltsverzeichnis

Vorwort	4
Einleitung	5
Autoren und Mitwirkende	6
Übersicht Klauen- und Gliedmaßenveränderungen	9
Auflistung der Bildquellen	44



© Pesenhofer, AUT



Vorwort

ICAR ist eine internationale Organisation, die es sich zur Aufgabe gemacht hat, die Entwicklung und Verbesserung der Leistungsdatenerfassung und Zuchtwertschätzung bei landwirtschaftlichen Nutztieren zu fördern. Unsere Mitglieder sind Organisationen, die weltweit in verschiedenen Ländern mit der Datenerfassung bei Tieren befasst sind, sowie mit diesen zusammenarbeitende Dienstleister im Bereich der Tierdatenerfassung. Unsere Arbeit wird in wesentlichen Teilen von 18 Fachgruppen getragen, die sich schwerpunktmäßig mit jeweils spezifischen Aspekten der Datenerfassung oder Zuchtwertschätzung beschäftigen. Die Arbeitsbereiche unserer Fachgruppen decken insgesamt folgende Bereiche ab: Standards und Richtlinien, Stellungnahmen und Veröffentlichungen, Umfragen sowie (technische) Neuerungen. Die Ergebnisse ihrer Arbeit stehen über die ICAR-Website (<http://www.icar.org>) frei zur Verfügung und werden bei den im Jahresturnus stattfindenden ICAR-Tagungen vorgestellt. Großer Dank seitens ICAR gebührt den zahlreichen Experten für die viele Arbeit, die Zeit und das Wissen, das sie unentgeltlich investieren, um internationale Standards und Richtlinien zur Datenerfassung im Nutztierbereich zu entwickeln. Ihr Engagement hat zur Folge, dass die über die ICAR-Mitglieder weltweit bereitgestellten Informationen dazu genutzt werden können, die Landwirte in Entscheidungsprozessen zu unterstützen und so zu einer Steigerung der Effizienz im gesamten Sektor der Tierproduktion beizutragen.

Die ICAR Arbeitsgruppe für funktionale Merkmale (ICAR Functional Traits Working Group, ICAR WGFT) ist besonders aktiv und hat sich bereits mit einer ganzen Reihe beim Milchrind überaus wichtiger Merkmale wie der Fruchtbarkeit, der Eutergesundheit und zuletzt der Gliedmaßengesundheit befasst. Diese Arbeit ist Teil der Strategie von ICAR, seinen Mitgliedern dabei zu helfen, ihr Dienstleistungsangebot für die Landwirte zu optimieren und die züchterische Verbesserung der landwirtschaftlichen Nutztiere, insbesondere der Milchrinder, zu fördern. Erstmals liegen nun ein international abgestimmter Atlas und ein einheitliches Kodierungssystem für Klauenmerkmale beim Rind vor. Dies bedeutet einen großen Schritt in Richtung der Verringerung der Häufigkeit von Klauenkrankungen, die die Tiergesundheit, das Tierwohl und die Produktivität in erheblichem Maße beeinträchtigen. ICAR strebt eine kontinuierliche Verbesserung an und begrüßt daher alle Anregungen, wie die angebotenen Leistungen und insbesondere die Qualität von Standards und Richtlinien weiter optimiert werden können.

Hans Wilmink
ICAR Präsident



Einleitung

Die Erkenntnis, dass ein einwandfrei funktionierender Bewegungsapparat eine wesentliche Voraussetzung für die Gesundheit und das Wohlbefinden von Rindern darstellt, ist weltweit gewachsen. In mehreren Ländern wurden in der letzten Zeit elektronische Systeme zur routinemäßigen Erfassung von Veränderungen an den Gliedmaßen und Klauen von Rindern eingeführt; viele weitere Länder haben mit entsprechenden Planungen begonnen oder die Absicht geäußert, in naher Zukunft mit der systematischen Dokumentation anzufangen. Diese Entwicklung veranlasste die ICAR-Arbeitsgruppe für funktionale Merkmale dazu, der Gliedmaßen- und Klauengesundheit hohe Priorität einzuräumen und gemeinsam mit international anerkannten Klauenexperten ein Best Practice Konzept für die Klauendatenerfassung zu entwickeln. Die Zusammenarbeit ist darauf ausgelegt, Forschungsaktivitäten zu spezifischen Aspekten der Klauen- und Gliedmaßengesundheit bei Milchkühen zu ergänzen, indem sie sich gezielt und ausschließlich der Standardisierung und Harmonisierung der Datenerfassung widmet. Eine Vielzahl von Experten mit unterschiedlichem Hintergrund (Wissenschaftler auf dem Gebiet der Klauengesundheit, professionelle Klauenpfleger, Rinderpraktiker, Genetiker) haben sich eingebracht, und die nun vorliegenden harmonisierten Beschreibungen belegen die erfolgreiche interdisziplinäre Kooperation, die gewährleistet, dass sowohl theoretische als auch praktische Anforderungen umfassend Berücksichtigung fanden. Die Beschreibungen erfüllen die Funktion eines Leitfadens, der professionelle Klauenpfleger und praktizierende Tierärzte dabei unterstützt, bedeutende, die Klauengesundheit von Rindern beeinträchtigende Veränderungen einheitlich zu benennen und zu dokumentieren. Die Merkmalsdefinitionen sind durchweg beschreibend, was die eindeutige und korrekte Zuordnung der erhobenen Befunde erleichtert und so die Erfassung vergleichbarer Daten von hoher Qualität auf nationaler und internationaler Ebene unterstützt, die vielfältig (z.B. zur Zuchtwertschätzung für Klauenmerkmale) genutzt werden können. Die Autoren und alle, die an der Erstellung des ICAR Atlas der Klauengesundheit mitgewirkt haben, hoffen, dass das Text- und Bildmaterial die Datenerfassung zu Gliedmaßen- und Klauenerkrankungen zu optimieren hilft und so einen wesentlichen Beitrag zur Verbesserung von Gesundheit und Wohlbefinden beim Milchrind zu leisten vermag.

Die Autoren und Mitwirkenden am ICAR Atlas der Klauengesundheit



© Nielsen, DK



Autoren und Mitwirkende

Australien

Jakob Malmo, Maffra Veterinary Centre, Maffra
Erika Oakes, Dairy Australia, Southbank, Victoria
Jennie Pryce, Department of Environment and Primary
Industries and La Trobe University, Agribio, Bundoora,
Victoria

Belgien

Nicolas Gengler, Université de Liège - Gembloux Agro-
Bio Tech, Gembloux

Dänemark

Nynne Capion, Department of Large Animal Sciences,
University of Copenhagen, Copenhagen
Pia Nielsen, SEGES P/S, Aarhus

Deutschland

Andrea Fiedler, bovine practitioner / Association of
Certified Hoof Trimmers (VgK e.V.), Munich
Kerstin Müller, Veterinary Medicine Faculty,
Freie Universität, Berlin
Kathrin Friederike Stock, vit - Vereinigte
Informationssysteme Tierhaltung w.V., Verden

Finnland

Reijo Junni, Environmental Health Office of Central
Ostrobothnia, Kokkola
Elina Paakala, Faba co-op, Vantaa

Frankreich

Joël Blanchard, Hoof trimmers training team at CFPPA,
Le Rheu
Marc Delacroix, Veterinarian, member of training team at
CFFPA, Le Rheu
Jean Prodhomme, Hoof trimmers training team at CFPPA,
Le Rheu
Gilles Thomas, Institut de l'Élevage, Paris

Großbritannien

Andrew J Bradley, Quality Milk Management Services Ltd,
Somerset
Jonathan Clarke, SKS Foot trimming Services Ltd,
Seaford, East Sussex
Michael Parkinson, Holstein UK, Herts
Becky Whay, University of Bristol, School of Veterinary
Sciences Langford, Bristol

Kanada

Anne-Marie Christen, Valacta, Québec
Victor Daniel, Vic's Custom Clips est. 1984, Quality
Bovine Hoof Care, Ontario
Paul R. Greenough, Professor Emeritus of Veterinary
Surgery, University of Saskatchewan
Filippo Miglior, Canadian Dairy Network and University of
Guelph, Ontario
Francesca Malchiodi, University of Guelph, Ontario



Autoren und Mitwirkende

Irland

Keelin O'Driscoll, Teagasc, Moorepark, Cork

Niederlande

Menno Holzhauser, GD Animal Health, Deventer
Gerben de Jong, CRV, Arnhem

Neuseeland

Anna Irwin, DairyNZ, Invercargill

Norwegen

Terje Fjeldaas, Norwegian University of Life Sciences, Oslo
Björg Heringstad, Norwegian University of Life Sciences /
Geno, Ås
Cecilie Ødegard, Geno, Ås
Maren Knappe-Poindecker, Norwegian University of Life
Sciences, Oslo
Åse Margrethe Sogstad, TINE, Ås

Österreich

Johann Burgstaller, University Clinic for Ruminants,
University of Veterinary Medicine, Vienna
Christa Egger-Danner, ZuchtData EDV-Dienstleistungen
GmbH, Vienna
Johann Kofler, University Clinic for Ruminants, University
of Veterinary Medicine, Vienna

Robert Pesenhofer, Federation of Austrian Hoof Trimmers,
Hitzendorf

Vereinigte Staaten von Amerika

John Cole, Animal Genomics and Improvement
Laboratory, ARS, USDA, Beltsville
Dörte Döpfer, Food Animal Production Medicine, School
of Veterinary Medicine, University of Wisconsin in
Madison, Madison
Gerard Cramer, College of Veterinary Medicine, University of
Minnesota, St. Paul

Spanien

Noureddine Charfeddine, Conafe, Madrid
Adrián González Sagüés, Anka Hoof Care, Orkoien,
Navarra
Pedro Codesido, Seragro, S. Coop. Galega, A Coruña

Schweden

Christer Bergsten, Swedish University of Agricultural
Sciences, Alnarp
Karin Ulvshammar, Växa Sverige, Stockholm

Schweiz

Adrian Steiner, University of Bern, Vetsuisse Faculty, Bern





© Daniel, CAN



Übersicht Klauen- und Gliedmaßenveränderungen

Name	Code	Beschreibung	Weitere Bezeichnungen	P
Ungleiche Klauen	UK	Erheblicher Unterschied in Breite, Höhe und/oder Länge zwischen Außen- und Innenklaue, der sich durch die Klauenkorrektur nicht beheben lässt		12
Konkave Vorderwand	KV	Konkave (d.h. nach innen gewölbte) Form der Vorderwand	Einwärts gewölbte Vorderwand	13
Rollklaue	RO	Jegliche schraubenartige Drehung der Außen- oder Innenklaue mit einwärts gedrehter Seitenwand; der Verlauf der Vorderwand weicht von einer geraden Linie ab	Korkenzieherklaue, Zwang(s)klaue	14
Dermatitis digitalis	DD	Infektion der Haut um die Klauen und/oder im Zwischenklauenspalt mit oberflächlichen geröteten Defekten (Erosion), meist schmerzhaften tiefen Defekten (Geschwüren) und/oder chronischer warzenartiger Hautzubildung (Hyperkeratose/Proliferation)	Mortellaro'sche Krankheit, (Klauen-) Erdbeerkrankheit	15
Klauenfäule	ID	Alle Arten milder Hautentzündung im Bereich der Klauen, die nicht der Dermatitis digitalis (Mortellaro'sche Krankheit) zuzuordnen sind	Dermatitis interdigitalis / oberflächliche Dermatitis	18
Doppelte Sohle	DS	Zwei oder mehrere Lagen von Sohlenhorn mit Hohlräumen dazwischen	Doppelsohle	19
Ballenhornfäule	BF	Auflösung und Fäulnis des Ballenhorns, in schweren Fällen Bildung typischer V-förmiger Furchen, die bis zur Lederhaut reichen können	Ballenfäule	21
Hornspalt/-kluft	HR	Zusammenhangstrennung im Wandhorn der Klaue	Riss in der Hornwand	
Axialer Hornspalt	HSA	Spalt, d.h. in Längsrichtung (= parallel zur Vorderwand) verlaufende Zusammenhangstrennung, am inneren (axialen) Wandhorn der Klaue	Hornspalt an der Innenwand	23
Hornkluft	HK	Horizontal (= parallel zum Kronsaum) verlaufende Zusammenhangstrennung im Wandhorn	Horizontaler Hornspalt	24

Übersicht Klauen- und Gliedmaßenveränderungen

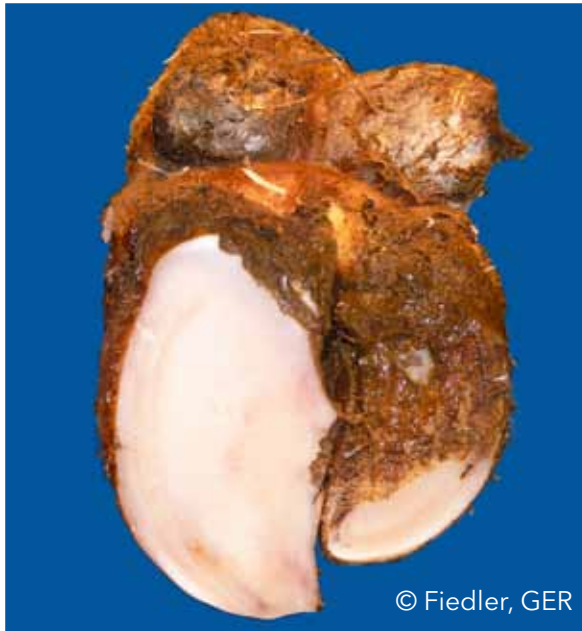Name	Code	Beschreibung	Weitere Bezeichnungen	P
Hornspalt	HS	Spalt, d.h. in Längsrichtung (=parallel zur Vorderwand) verlaufende Zusammenhangstrennung, im Bereich des äußeren oder vorderen (dorsalen) Wandhorns		25
Limax	LI	In den Zwischenzehenspalt ragende Bindegewebszubildung	Tyloom, Zwischenklauenwulst, Zwischenklauenwarze (CH)	26
Zwischenklauenphlegmone	ZP	Symmetrische, schmerzhafte Schwellung des Unterfußes, von der üblicherweise ein übelriechender Geruch ausgeht, und die mit plötzlichem Auftreten von Lahmheit verbunden ist	Interdigitale Phlegmone, (Zwischenklauen-) Panaritium, Zwischenklauennekrose, Schlegel (CH), Rigel (CH)	28
Scherenklau	SCH	Sich überkreuzende Klauenspitzen		30
Sohlenblutung	SB	Diffuse und/oder umschriebene rote oder gelbe Verfärbung des Sohlenhorns und/oder der weißen Linie (Einblutung in das Sohlenhorn)		
Flächenhafte (diffuse) Sohlenblutung	SBD	Diffuse hellrote bis gelbliche Verfärbung des Sohlenhorns (Einblutung in das Sohlenhorn)		31
Umschriebene Sohlenblutung	SBU	Deutlich abgegrenzte rote Verfärbung des Sohlenhorns (Einblutung in das Sohlenhorn)	Steingalle	32
Schwellung des Kronsaums und/oder Ballens	SKB	Ein- oder beidseitige Schwellung des Kronsaums und/oder des Ballens oberhalb der Hornkapsel, die durch verschiedene Erkrankungen bedingt sein kann		33
Klauengeschwür	KG	Umschriebener Horndefekt mit freiliegender Lederhaut (Geschwür) im Bereich der Sohle, Benennung nach der jeweiligen Lokalisation (Zone) beispielsweise als Ballengeschwür, Sohlengeschwür, Sohlenspitzenengeschwür, Klauenbeinspitzennekrose		

Übersicht Klauen- und Gliedmaßenveränderungen

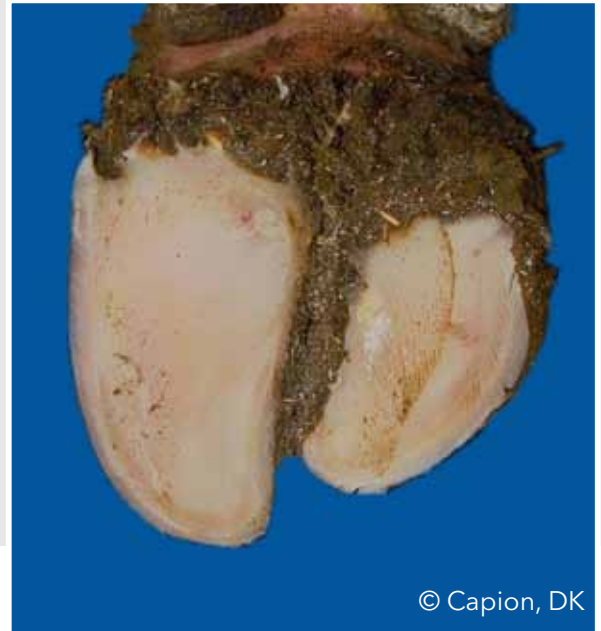Name	Code	Beschreibung	Weitere Bezeichnungen	P
Sohlengeschwür	SG	Umschriebener Defekt (Geschwür) des Sohlenhorns mit freiliegender entzündeter oder nekrotischer (abgestorbener) Lederhaut	Rusterholz'sches Sohlengeschwür und Sohlengeschwüre an untypischer Stelle	35
Ballengeschwür	BG	Klauengeschwür im Bereich des Weichballens		36
Sohlenspitzenengeschwür	SSG	Klauengeschwür im Bereich der Sohlenspitze	Zehenspitzenabszess, Klauenspitzenengeschwür	37
Sohlenspitzennekrose	SSN	Nekrose der Sohlenlederhaut an der Klauenspitze mit Beteiligung des Klauenbeins	Zehenspitzennekrose, Klauenbeinspitzennekrose	38
Dünne Sohle	DUN	Sohlenhorn gibt auf Fingerdruck nach (fühlt sich schwammartig an)		40
Weiß-Linie-Erkrankung	WL	Zusammenhangstrennung in der weißen Linie mit oder ohne eitrigem Ausfluss		
Weiß-Linie-Defekt	WLD	Zusammenhangstrennung in der weißen Linie, die auch nach Angleichen der Sohlenflächen (nach Schritt 2 der Klauenpflege) bestehen bleibt	Sich auslaufender Defekt der weißen Linie (CH), Wanddefekt	41
Weiß-Linie-Abzess	WLA	Zusammenhangstrennung in der weißen Linie mit eitrig-nekrotisierender Entzündung der Wandlederhaut	Eitrig-hohle Wand, Sohlenwandabszess, Eitriger Weiß-Linie-Defekt, Eitriger Wanddefekt	42

Ungleiche Klauen (UK)

Erheblicher Unterschied in Breite, Höhe und/oder Länge zwischen Außen- und Innenklaue, der sich durch die Klauenkorrektur nicht beheben lässt



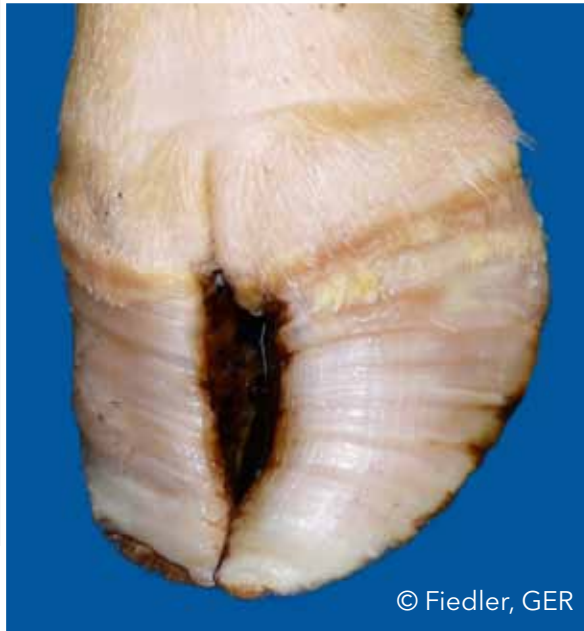© Fiedler, GER



© Capion, DK

Konkave Vorderwand (KV)

Konkave (d.h. nach innen gewölbte) Form der Vorderwand



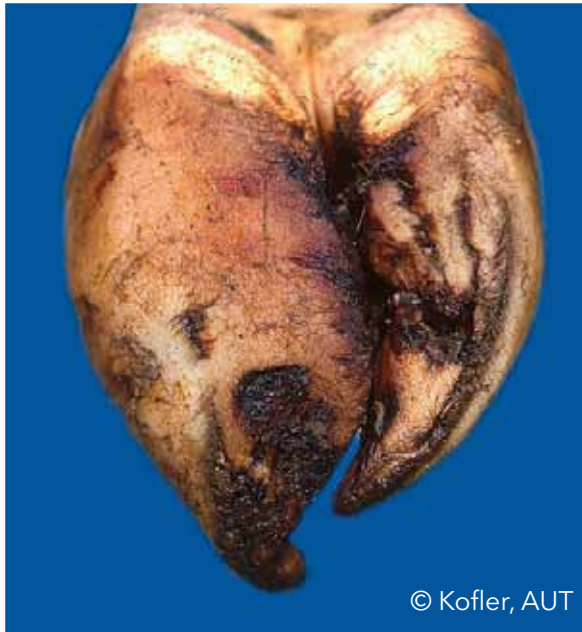© Fiedler, GER



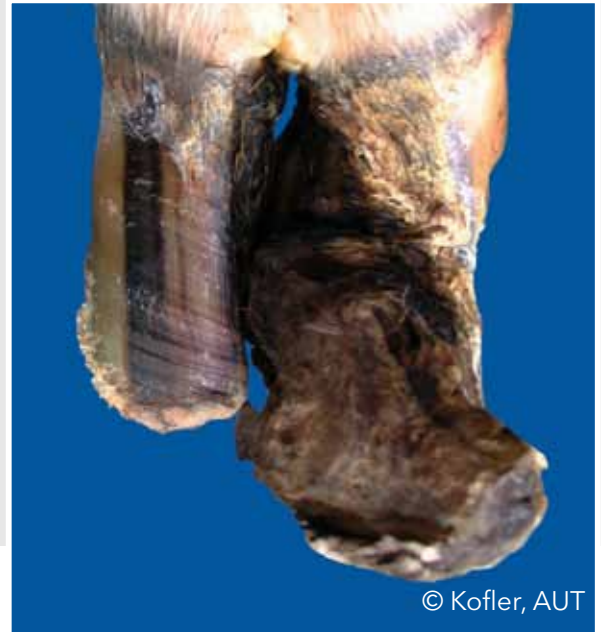© Thomas, FRA

Rollklaue (RO)

Jegliche schraubenartige Drehung der Außen- oder Innenklaue mit einwärts gedrehter Seitenwand; der Verlauf der Vorderwand weicht von einer geraden Linie ab



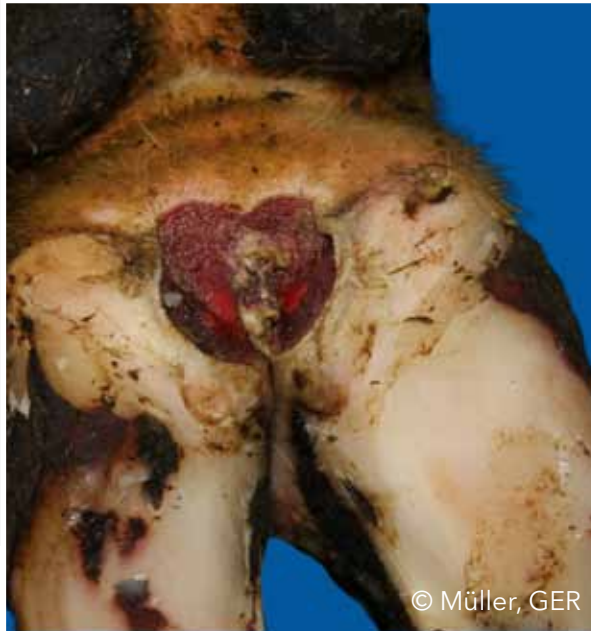© Kofler, AUT



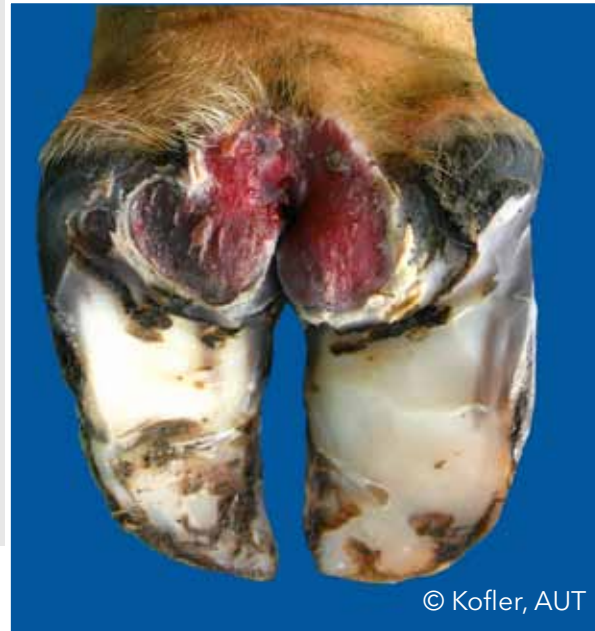© Kofler, AUT

Dermatitis digitalis (DD)

Infektion der Haut um die Klauen und/oder im Zwischenklauenspalt mit oberflächlichen geröteten Defekten (Erosion), meist schmerzhaften tiefen Defekten (Geschwüren) und/oder chronischer warzenartiger Hautzubildung (Hyperkeratose/Proliferation)



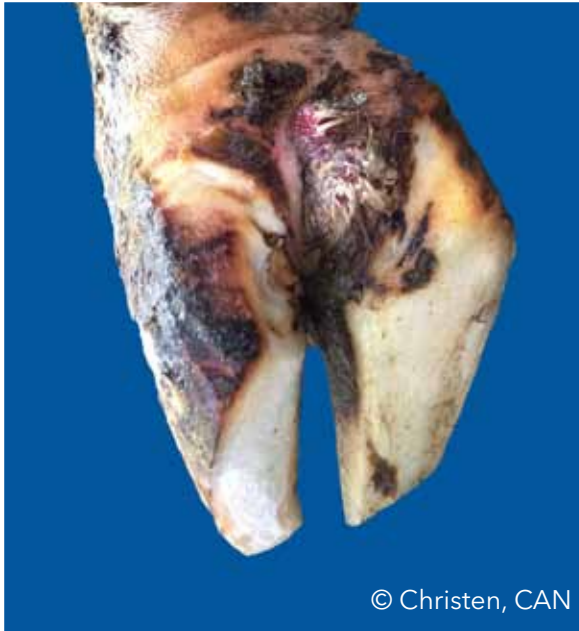© Müller, GER



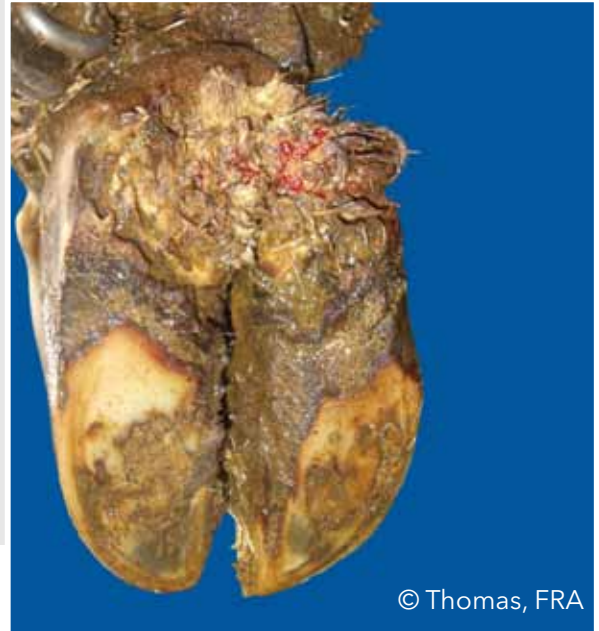
© Kofler, AUT

Dermatitis digitalis (DD)

Infektion der Haut um die Klauen und/oder im Zwischenklauenspalt mit oberflächlichen geröteten Defekten (Erosion), meist schmerzhaften tiefen Defekten (Geschwüren) und/oder chronischer warzenartiger Hautzubildung (Hyperkeratose/Proliferation)



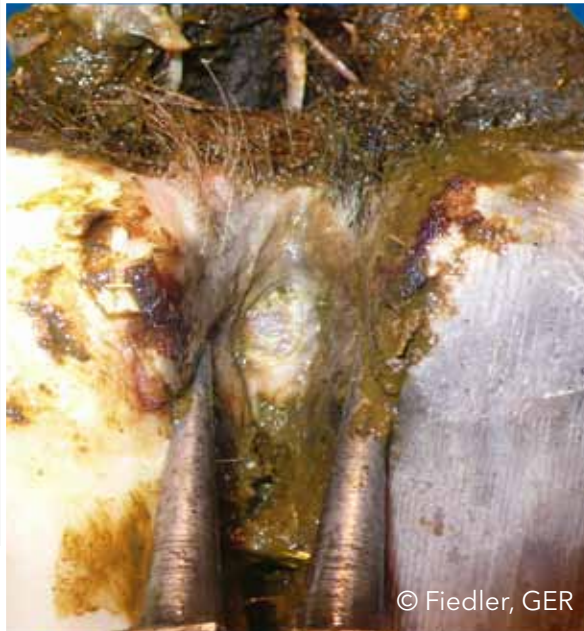© Christen, CAN



© Thomas, FRA

Dermatitis digitalis (DD)

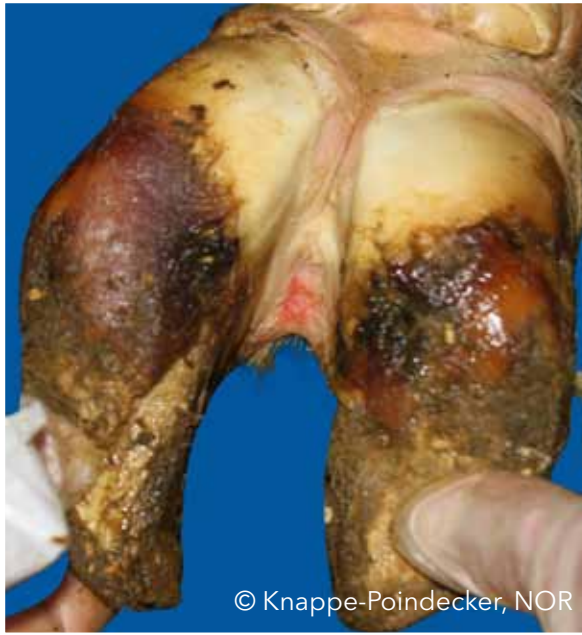Infektion der Haut um die Klauen und/oder im Zwischenklauenspalt mit oberflächlichen geröteten Defekten (Erosion), meist schmerzhaften tiefen Defekten (Geschwüren) und/oder chronischer warzenartiger Hautzubildung (Hyperkeratose/Proliferation)



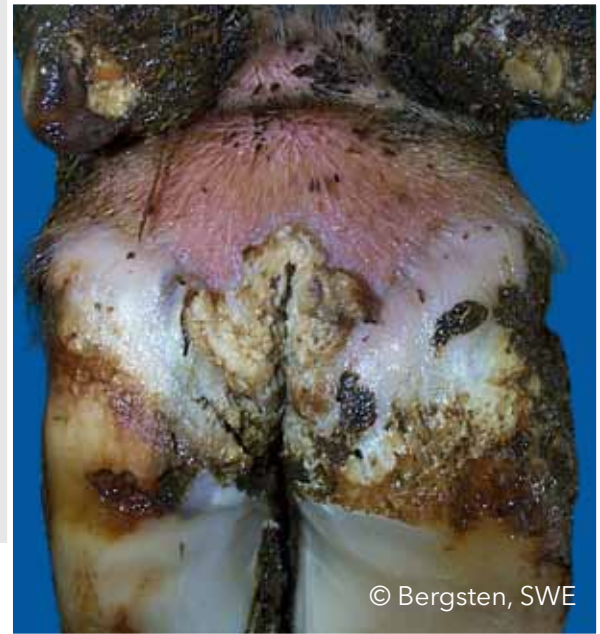© Fiedler, GER

Klauenfäule (ID)

Alle Arten milder Hautentzündung im Bereich der Klauen, die nicht der Dermatitis digitalis (Mortellaro'sche Krankheit) zuzuordnen sind



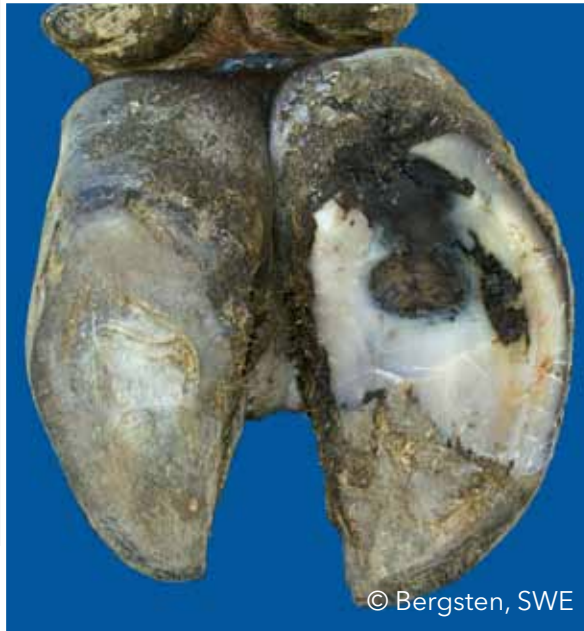© Knappe-Poindecker, NOR



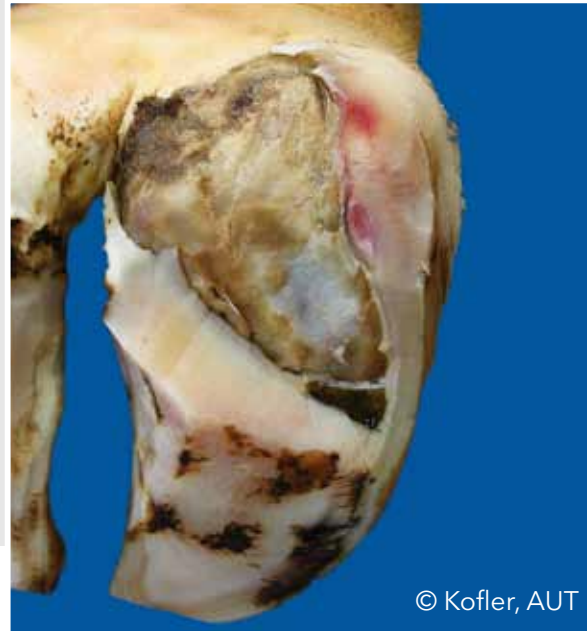
© Bergsten, SWE

Doppelte Sohle (DS)

Zwei oder mehrere Lagen von Sohlenhorn mit Hohlräumen dazwischen



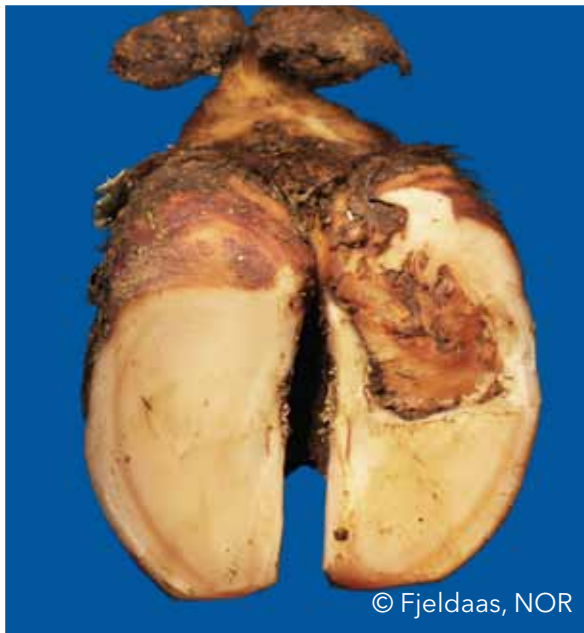
© Bergsten, SWE



© Kofler, AUT

Doppelte Sohle (DS)

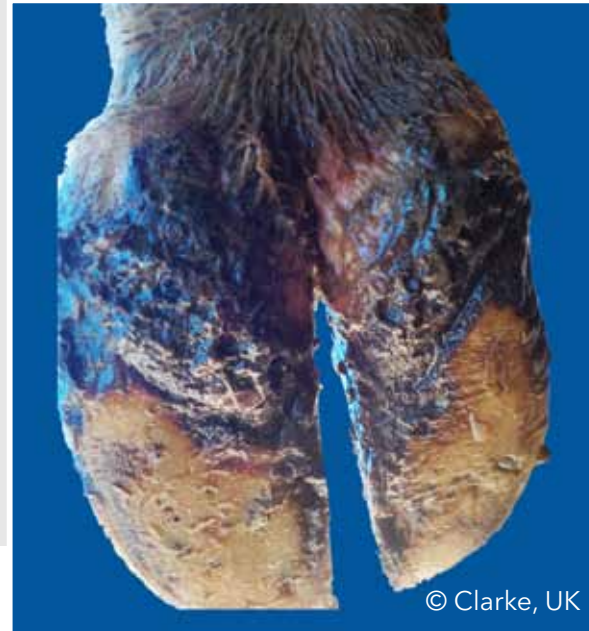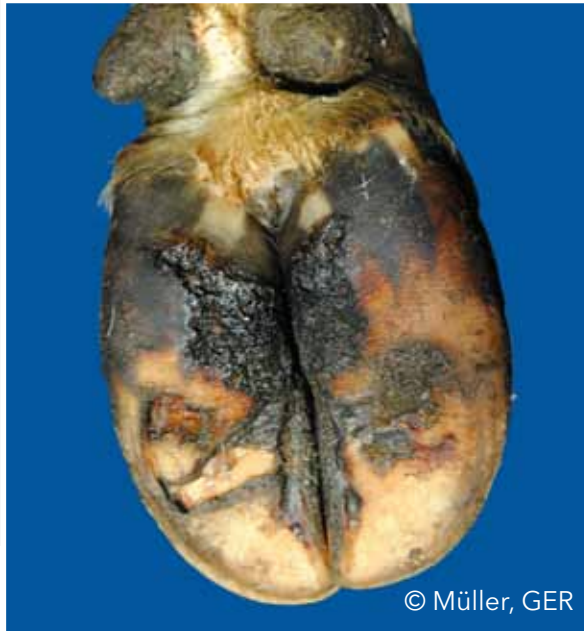Zwei oder mehrere Lagen von Sohlenhorn mit Hohlräumen dazwischen



© Fjeldaas, NOR

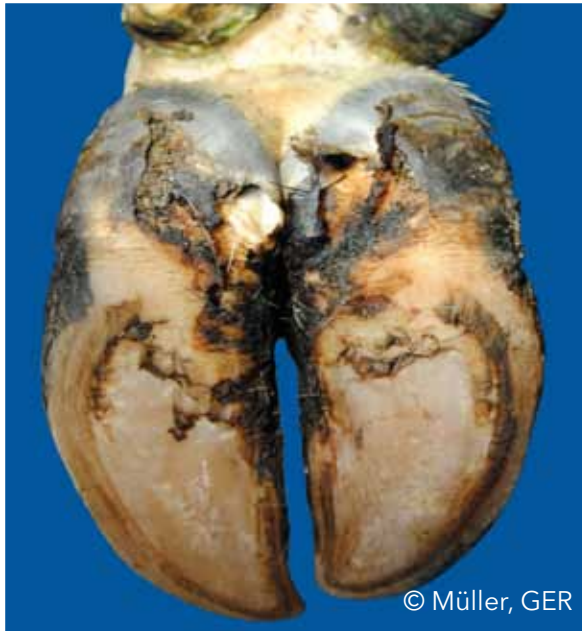Ballenhornfäule (BF)

Auflösung und Fäulnis des Ballenhorns, in schweren Fällen Bildung typischer V-förmiger Furchen, die bis zur Lederhaut reichen können

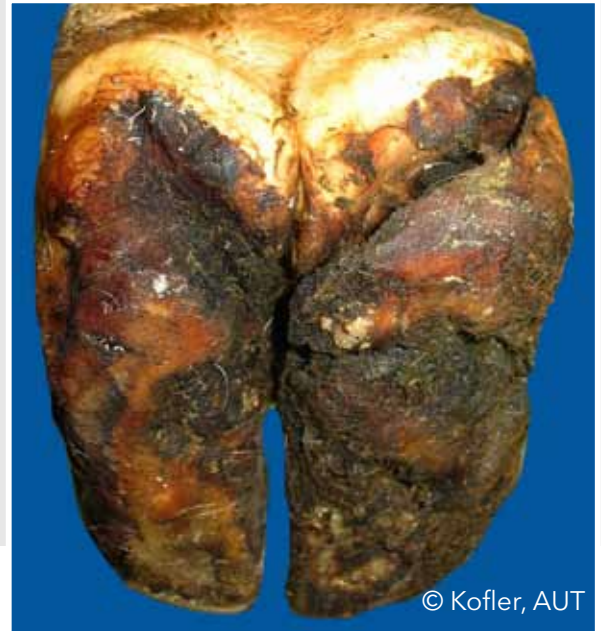

Ballenhornfäule (BF)

Auflösung und Fäulnis des Ballenhorns, in schweren Fällen Bildung typischer V-förmiger Furchen, die bis zur Lederhaut reichen können



© Müller, GER



© Kofler, AUT

Axialer Hornspalt (HSA)

Spalt, d.h. in Längsrichtung (= parallel zur Vorderwand) verlaufende Zusammenhangstrennung, am inneren (axialen) Wandhorn der Klaue



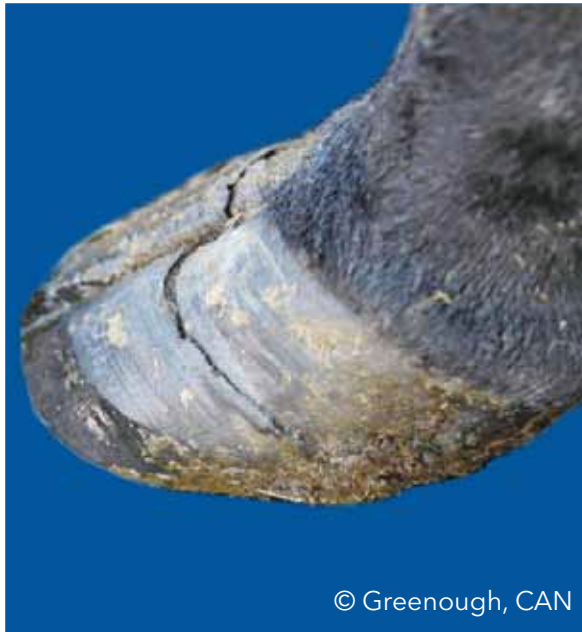© Malmo, AUS



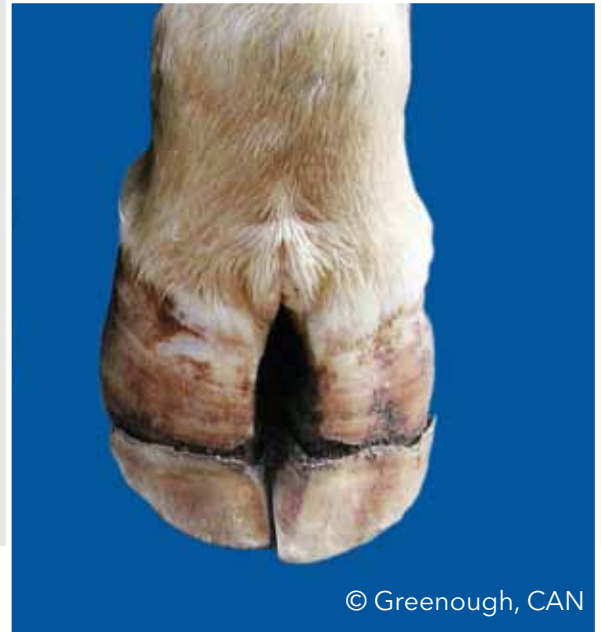© Malmo, AUS

Hornkluft (HK)

Horizontal (= parallel zum Kronsaum) verlaufende Zusammenhangstrennung im Wandhorn



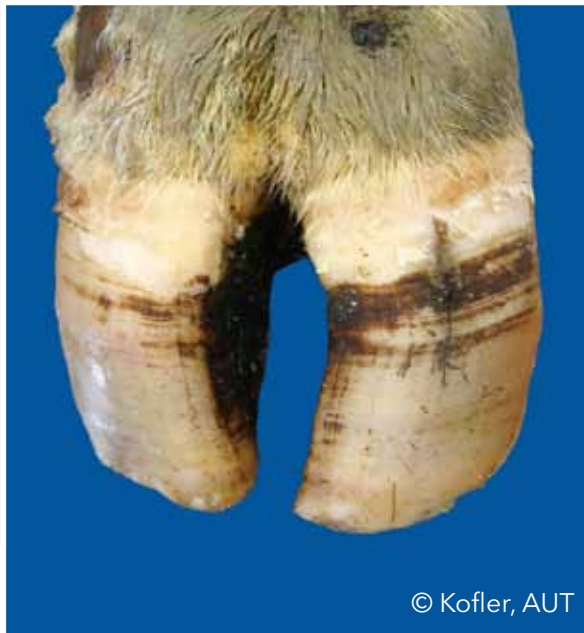© Greenough, CAN



© Greenough, CAN

Hornspalt (HS)

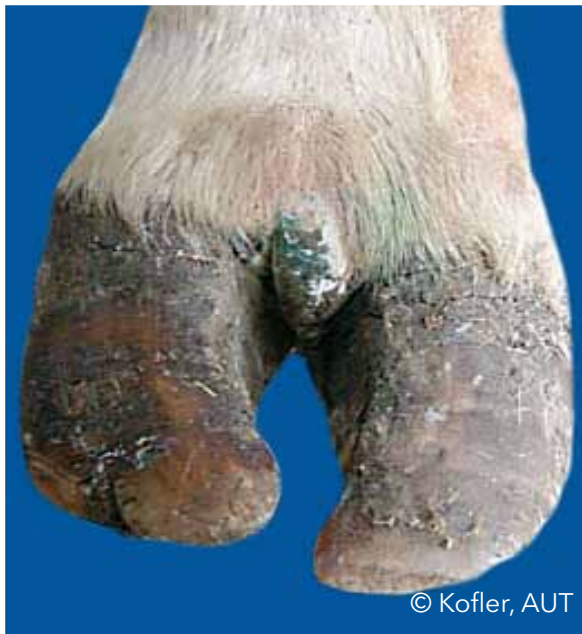Spalt, d.h. in Längsrichtung (=parallel zur Vorderwand) verlaufende Zusammenhangstrennung, im Bereich des äußeren oder vorderen (dorsalen) Wandhorns



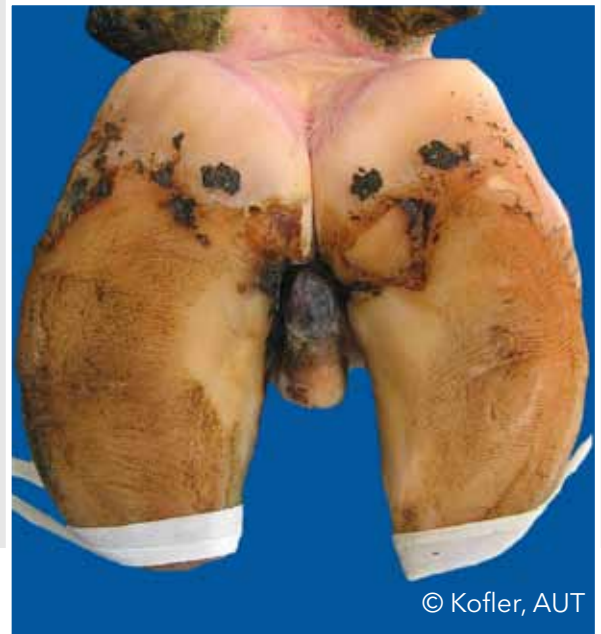© Kofler, AUT

Limax (LI)

In den Zwischenzehenspalt ragende Bindegewebszubildung



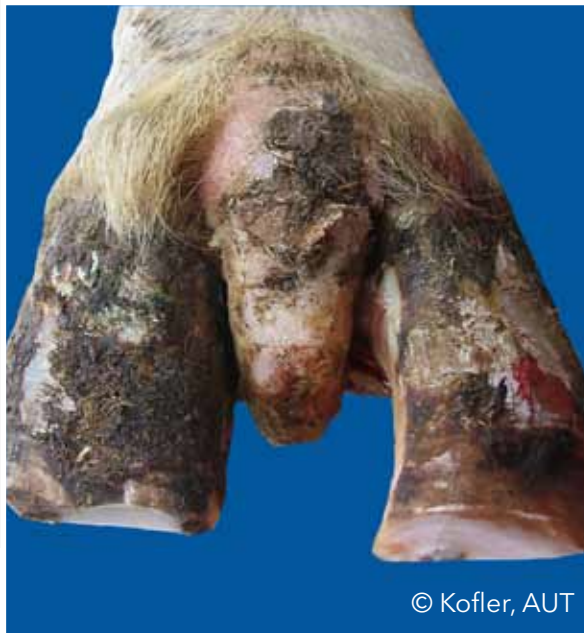© Kofler, AUT



© Kofler, AUT

Limax (LI)

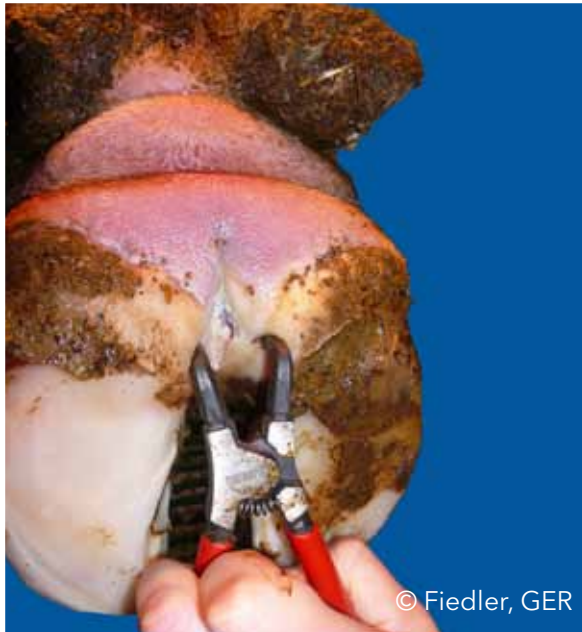In den Zwischenzehenspalt ragende Bindegewebszubildung



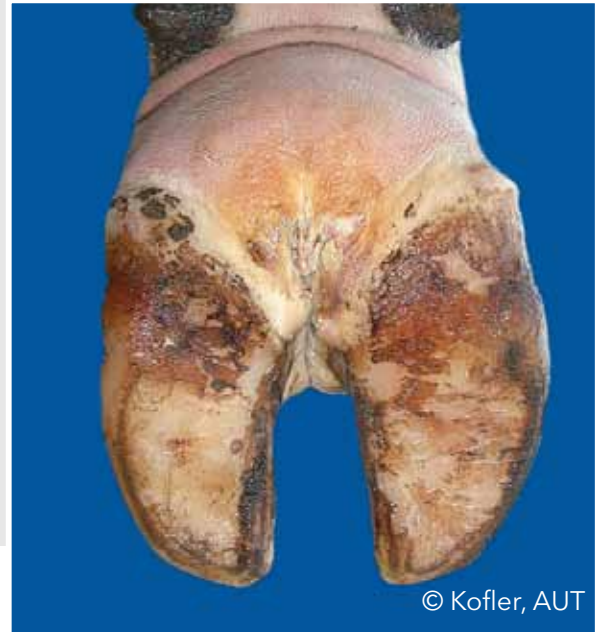© Kofler, AUT

Zwischenklauenphlegmone (ZP)

Symmetrische, schmerzhaftes Schwellung des Unterfußes, von der üblicherweise ein übelriechender Geruch ausgeht, und die mit plötzlichem Auftreten von Lahmheit verbunden ist



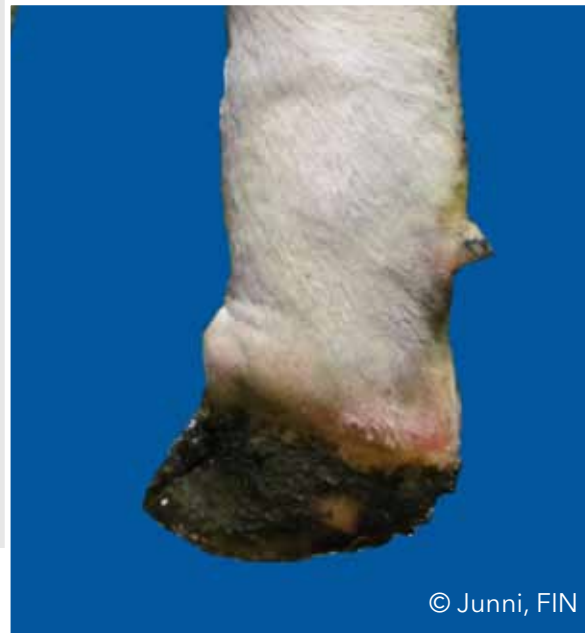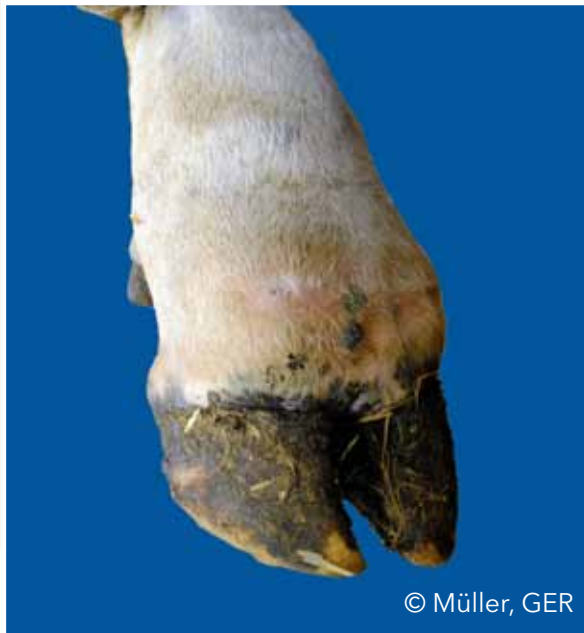© Fiedler, GER



© Kofler, AUT

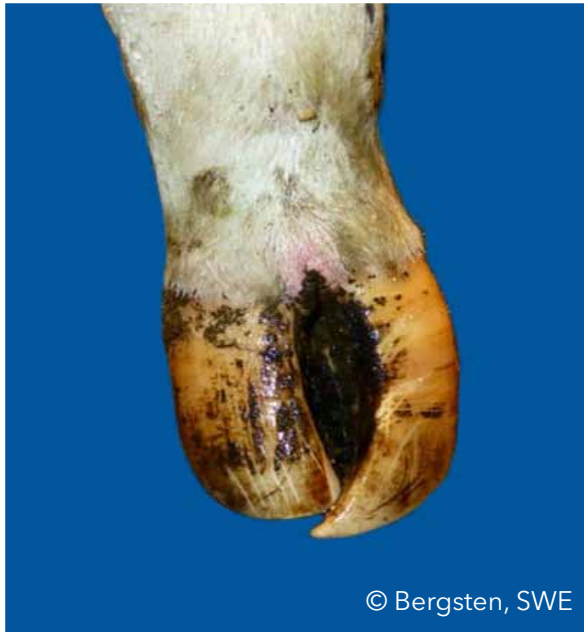Zwischenklauenphlegmone (ZP)

Symmetrische, schmerzhafte Schwellung des Unterfußes, von der üblicherweise ein übelriechender Geruch ausgeht, und die mit plötzlichem Auftreten von Lahmheit verbunden ist



Scherenklaue (SCH)

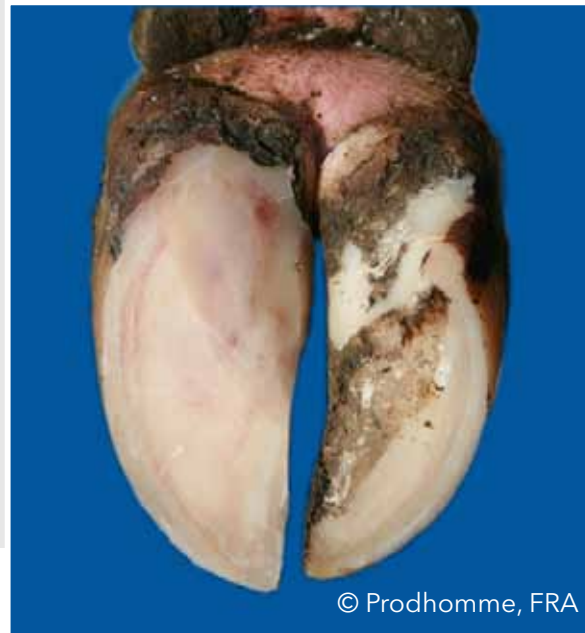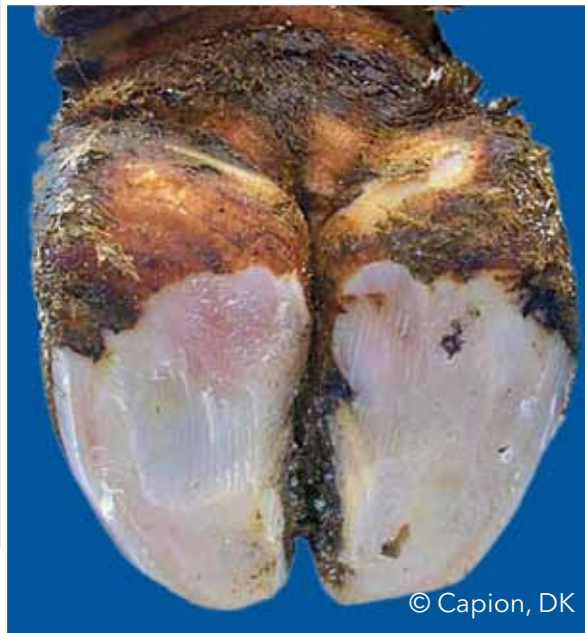Sich überkreuzende Klauenspitzen



© Bergsten, SWE

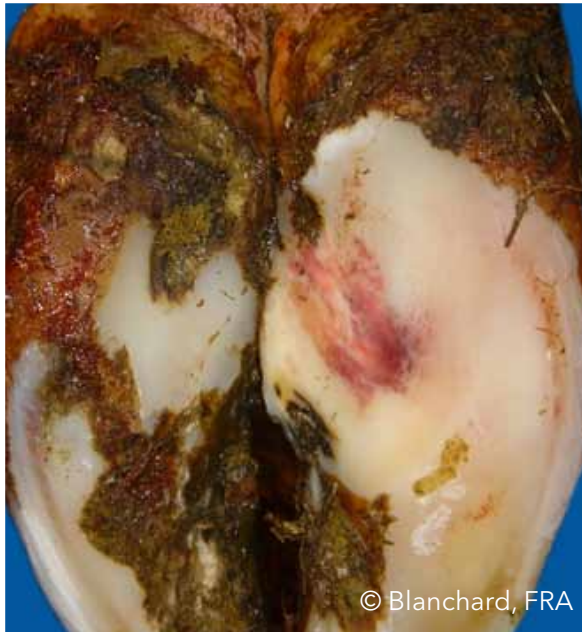Flächenhafte (diffuse) Sohlenblutung (SBD)

Diffuse hellrote bis gelbliche Verfärbung des Sohlenhorns (Einblutung in das Sohlenhorn)

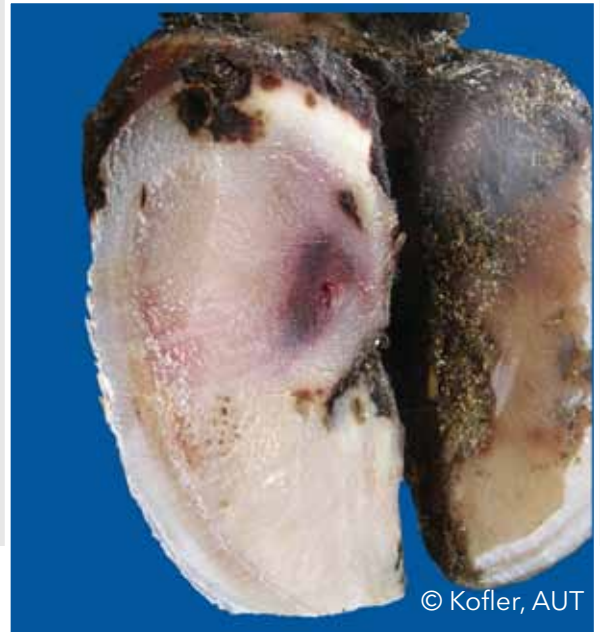

Umschriebene Sohlenblutung (SBU)

Diffuse hellrote bis gelbliche Verfärbung des Sohlenhorns (Einblutung in das Sohlenhorn)



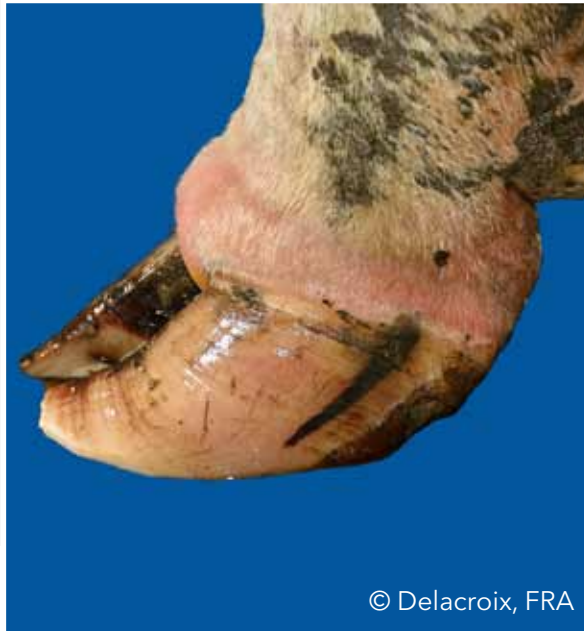© Blanchard, FRA



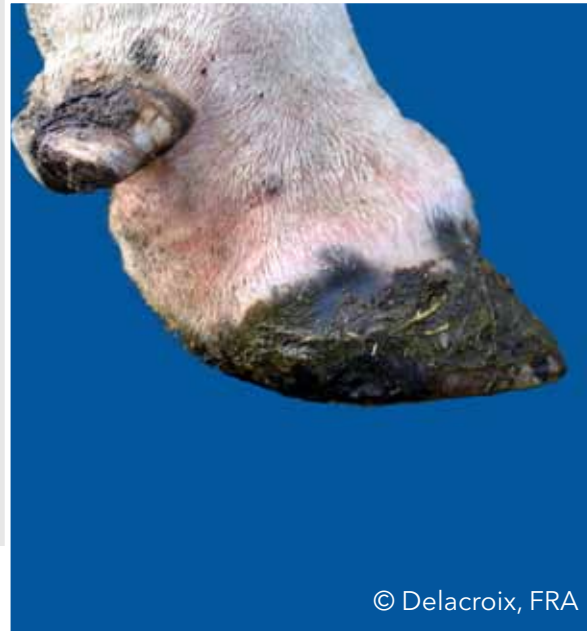© Kofler, AUT

Schwellung des Kronsaums und/oder Ballens (SKB)

Ein- oder beidseitige Schwellung des Kronsaums und/oder des Ballens oberhalb der Hornkapsel, die durch verschiedene Erkrankungen bedingt sein kann



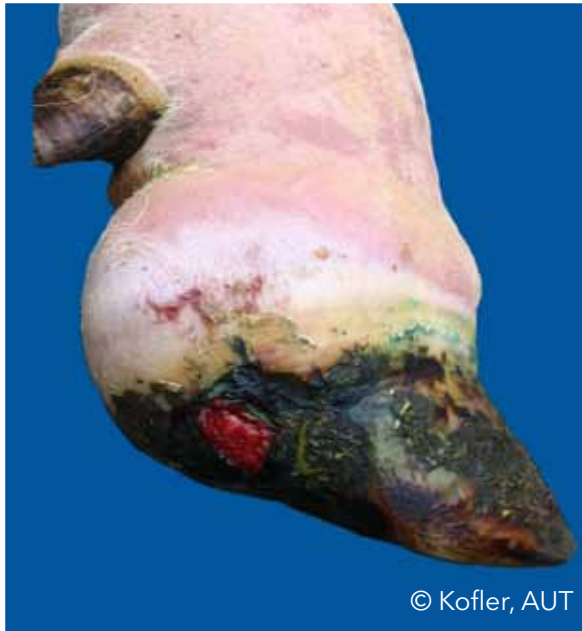© Delacroix, FRA



© Delacroix, FRA

Schwellung des Kronsaums und/oder Ballens (SKB)

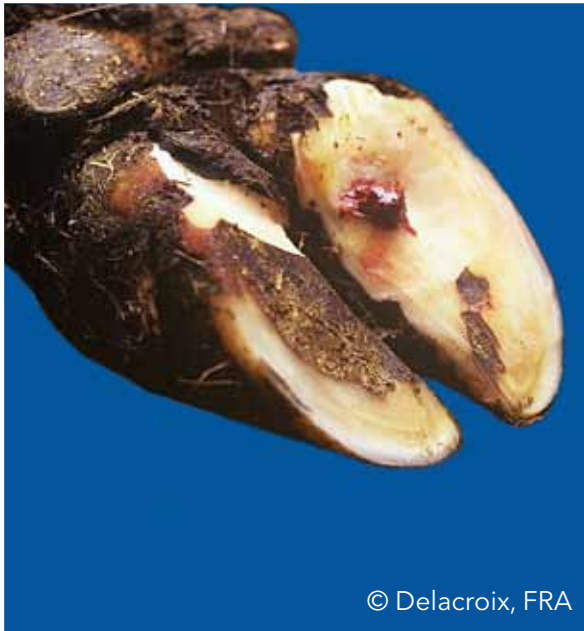
Ein- oder beidseitige Schwellung des Kronsaumes und/oder des Ballens oberhalb der Hornkapsel, die durch verschiedene Erkrankungen bedingt sein kann



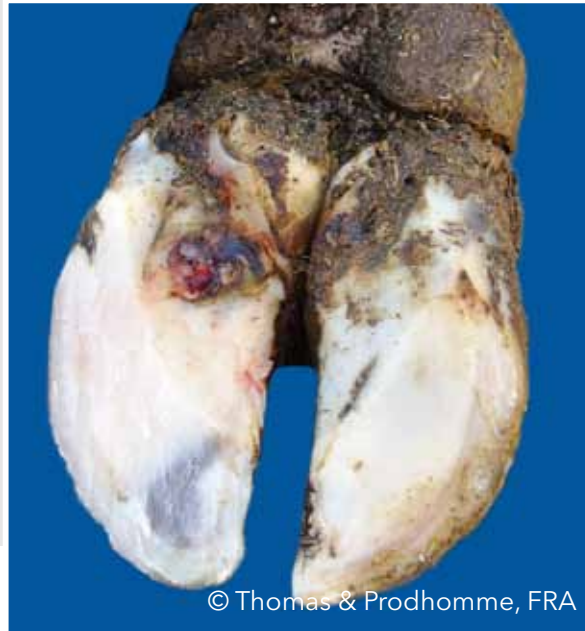© Kofler, AUT

Sohlengeschwür (SG)

Umschriebener Defekt (Geschwür) des Sohlenhorns mit freiliegender entzündeter oder nekrotischer (abgestorbener) Lederhaut



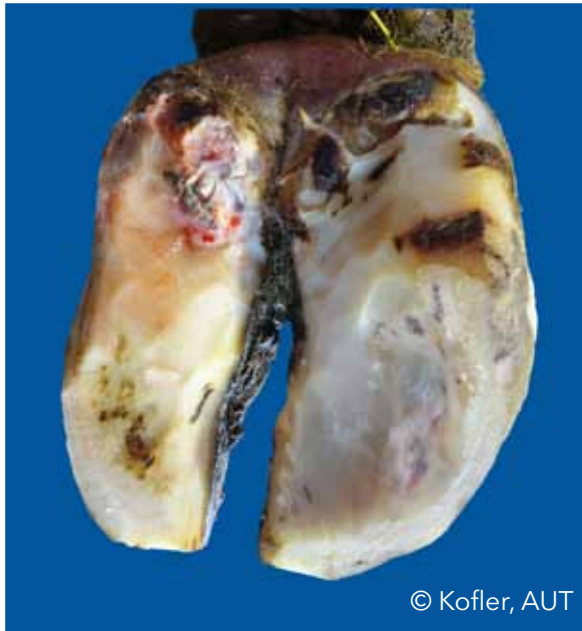© Delacroix, FRA



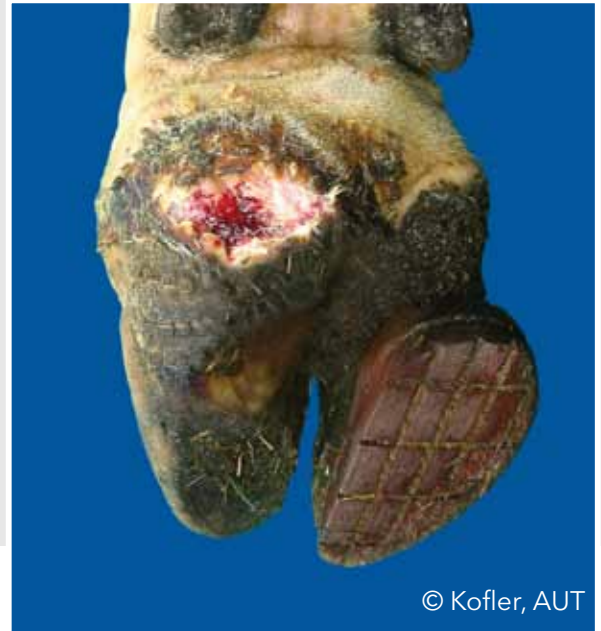© Thomas & Prodhomme, FRA

Ballengeschwür (BG)

Klauengeschwür im Bereich des Weichballens



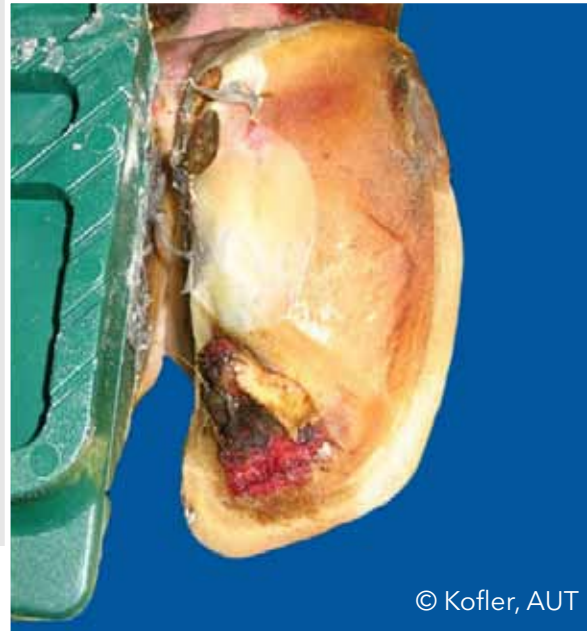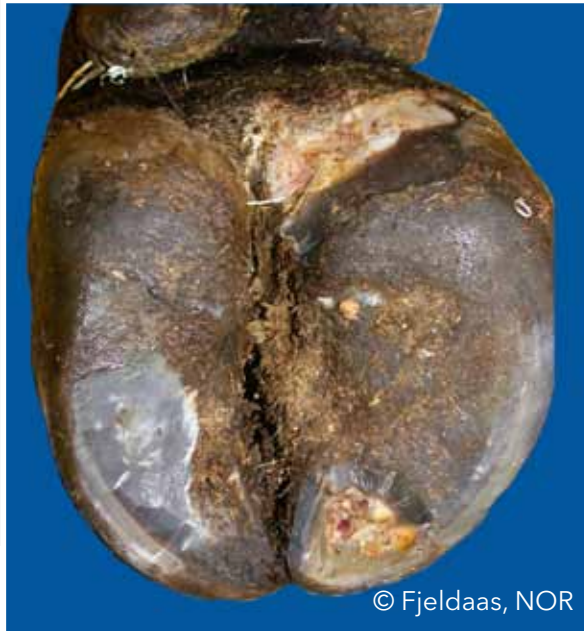© Kofler, AUT



© Kofler, AUT

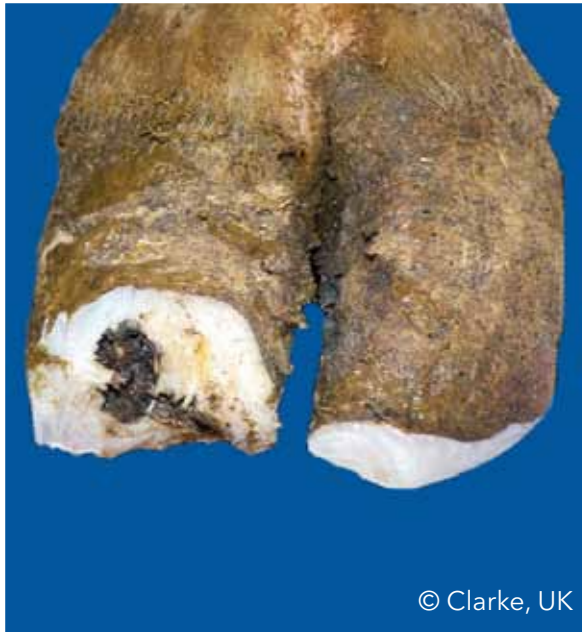Sohlenspitzenengeschwür (SSG)

Klauengeschwür im Bereich der Sohlenspitze

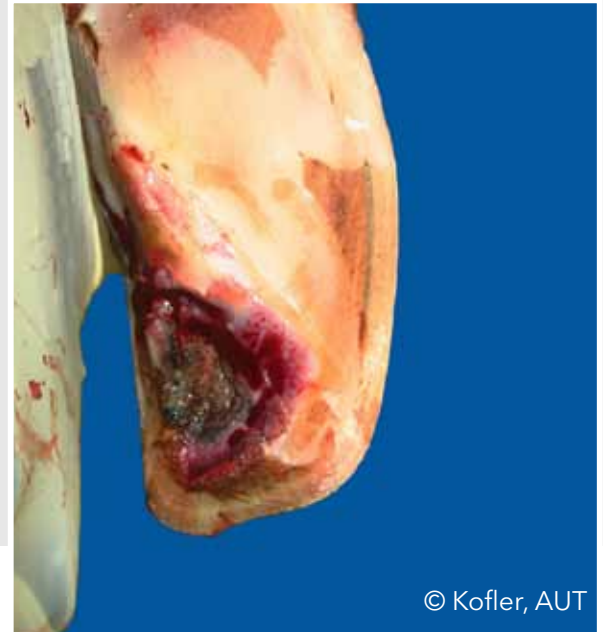

Sohlenspitzennekrose (SSN)

Nekrose der Sohlenlederhaut an der Klauenspitze mit Beteiligung des Klauenbeins



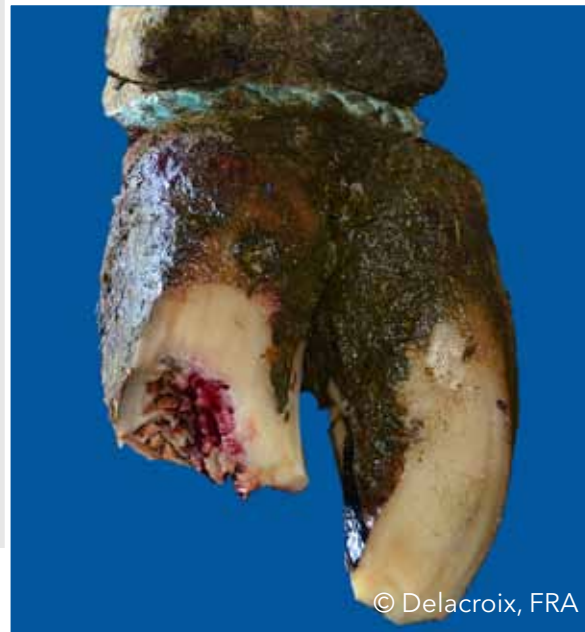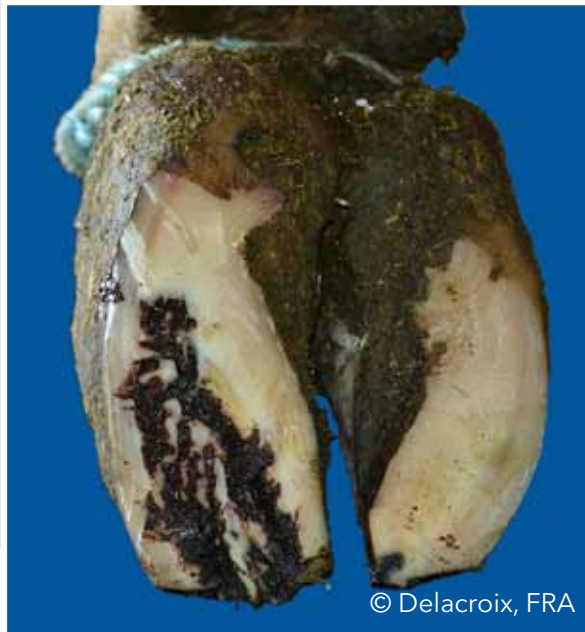© Clarke, UK



© Kofler, AUT

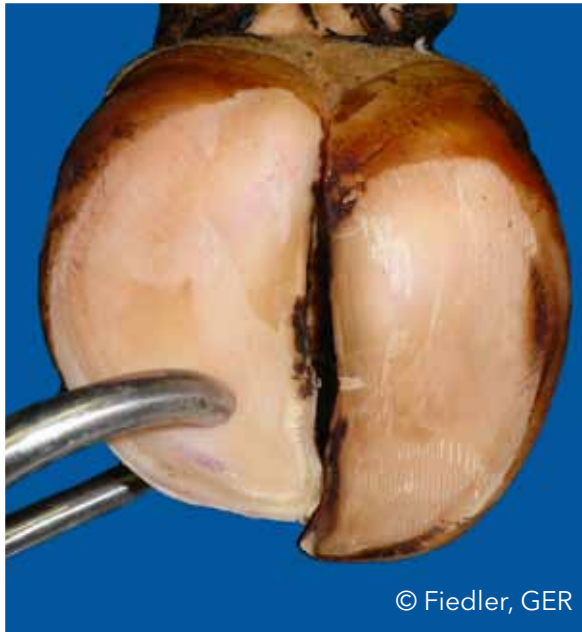
Sohlenspitzennekrose (SSN)

Nekrose der Sohlenlederhaut an der Klauenspitze mit Beteiligung des Klauenbeins



Dünne Sohle (DUN)

Sohlenhorn gibt auf Fingerdruck nach (fühlt sich schwammartig an)



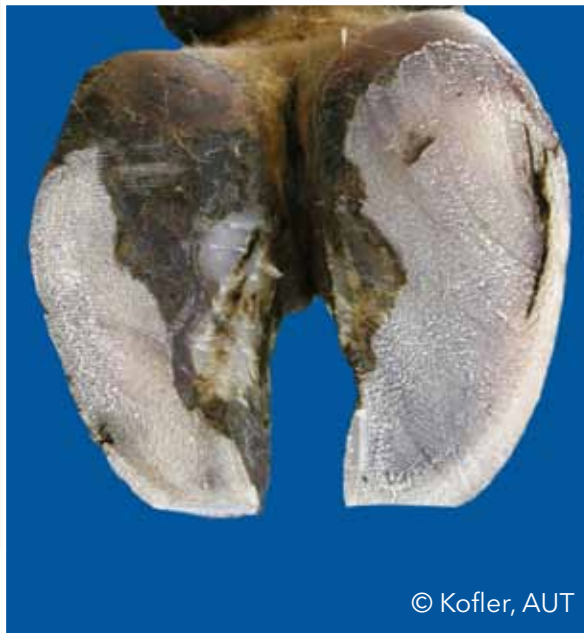© Fiedler, GER



© Fiedler, GER

Weiß-Linie-Defekt (WLD)

Zusammenhangstrennung in der weißen Linie, die auch nach Angleichen der Sohlenflächen (nach Schritt 2 der Klauenpflege) bestehen bleibt



© Kofler, AUT



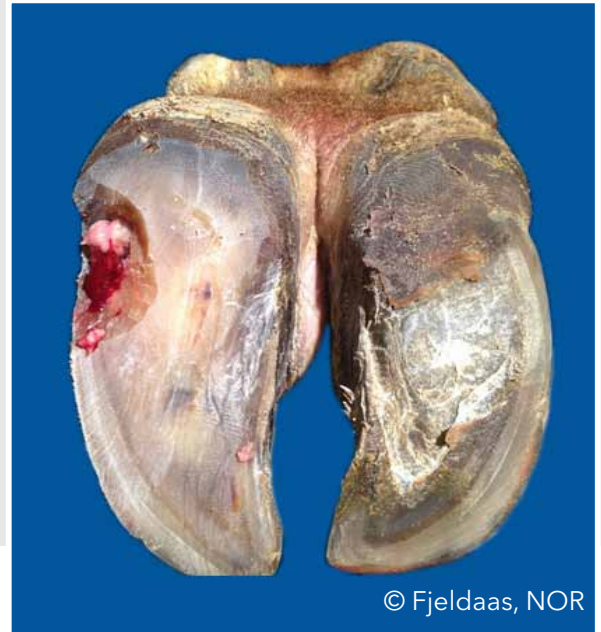
© Nielsen, DK

Weißer-Linie-Abzess (WLA)

Zusammenhangstrennung in der weißen Linie mit eitrig-nekrotisierender Entzündung der Wandlederhaut



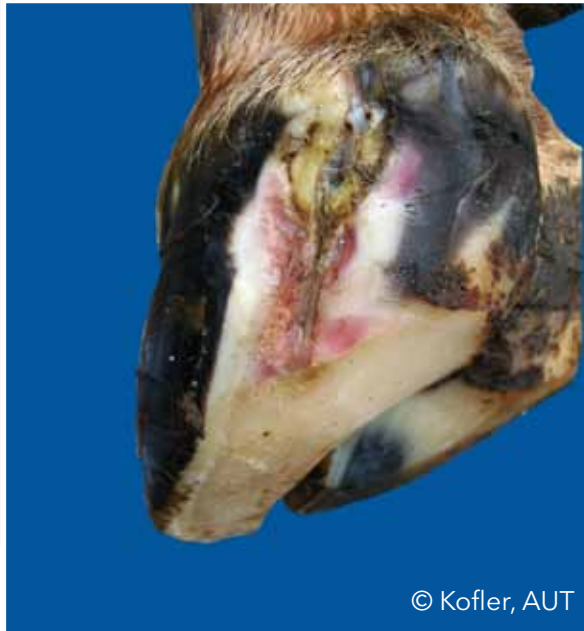© Kofler, AUT



© Fjeldaas, NOR

Weißer-Linie-Abzess (WLA)

Zusammenhangstrennung in der weißen Linie mit eitriger-nekrotisierender Entzündung der Wandlederhaut



© Kofler, AUT

Auflistung der Bildquellen

Bergsten, Christer (SWE): ID S18b; DS S19a; SCH S30a;

Blanchard, Joël (FRA): SBU S32a;

Capion, Nynne (DK): UK S12b; SBD S31a;

Christen, Anne-Marie (CAN): DD S16a;

Clarke, Jonathan (UK): BF S21b; SSN S38a;

Daniel, Victor (CAN): Trimming S8;

Delacroix, Marc (FRA): SKB S33a,b; SG S35a; SSN S39a,b;

Greenough, Paul (CAN): HF S24a,b;

Hausegger, Otto (AUT): Cover picture;

Fiedler, Andrea (GER): Trimming S45; UK S12a; KV S13a; DD S17a; ZP S28a; DUN S40a,b;

Fjeldaas, Terje (NOR): DS S20a; SSG S37a; WLA S42b;

Junni, Reijo (FIN): ZP S29b;

Knappe-Poindecker, Maren (NOR): ID S18a;



Auflistung der Bildquellen

Kofler, Johann (AUT): RO S14a,b; DD S15b; DS S19b; BF S22b; HS S25a; LI S26a,b; LI S27a; ZP S28b; SBH S32b; SKB S34a; BG S36a,b; SSG S37b; SSN S38b; WLD S41a; WLA S42a; WLA S43a;

Malmö, Jakob (AUS): HSA S23a,b;

Müller, Kerstin (GER): DD S15a; BF S21a; BF S22a; ZP S29a;

Nielsen, Pia (DK): Trimming S5; WLD S41b;

Pesenhofer, Robert (AUT): Trimming S3;

Prodhomme, Jean (FRA): SBD S31b; SG S35b;

Thomas, Gilles (FRA): KV S13b; DD S16b; SG S35b;



© Fiedler, GER



